

고양이의 만성 췌장염 치료 증례

김현아 · 윤기영¹ · 박정호 · 이왕희 · 송근호 · 박성준*

충남대학교 수의과대학 · 동물위과학연구소, ¹신구대학 자원동물과

Treatment of Chronic Pancreatitis in a Cat

Hyun-ah Kim, Ki-Young Yoon¹, Jeong-Ho Park, Wang-Hui Lee,

Kun-Ho Song and Seong-Jun Park*

Research Institute of Veterinary Medicine and College of Veterinary Medicine, Chungnam National University, Daejeon 305-764, Korea

¹Department of Animal Science, Shingu College, Seongnam 462-743, Korea

Abstract : A 5-year-old Russian blue cat was referred to the Veterinary Medical Teaching Hospital of Chungnam National University with the history of anorexia, lethargy, weight loss(6.5 to 4.8 kg) 2 weeks ago. Abdominal ultrasonography showed the following : increase of echogenicity of liver, irregular shape of gall bladder, hyperechoic region around duodenum. Pancreatitis, cholangitis, hepatic lipidosis was diagnosed by the ultrasonography. Anti-inflammatory therapy, antibiotic therapy was administered. Abdominal ultrasonography is a efficient available diagnostic tool but serum fPL test reveals the highest sensitivity and specificity result for feline pancreatitis. SNAP[®] fPL[™] test is newly released that can check pancreatitis within 10minutes by same principle of Spec fPL[®] test used in Gastrointestinal Laboratory of Texas A&M University.

Key words : pancreatitis, SNAP[®] fPL[™] test ,anti-inflammatory therapy, cat

서론

췌장은 전복축장기이며 소화효소를 분비하는 외분비성 샘파리세포 90 %와 인슐린, 글루카곤 등의

호르몬을 분비하는 내분비성 섬세포 10 %로 구성되어 있다^{2,9,10}. 췌장염은 어떤 원인에 의해 염증상태에 놓이게 되는 질환으로, 만성형과 급성형이 존재하며, 이는 임상증상과 질병의 진행기간으로 감별할

*Corresponding author: 042-821-6764, parksj@cnu.ac.kr

수 없고 조직병리학으로만 감별 가능하다^{2,3,8,9}. 임상 증상은 췌장염에 따른 전신적인 영향이 나타나며 비특이적이다^{2,3,8,9}. 고양이 췌장염은 병력, 신체검사, 일반 임상병리 검사를 통해 의심할 수 있으며 민감도와 특이도가 높은 진단법의 결과를 기초로 진단한다^{8,9}. 최근 논문에서 췌장염에 대한 비침습적인 진단법 중 혈청 PLI 검사의 민감도와 특이도는 각각 79 %, 80 %로, 혈청 TLI 검사는 각각 28 %, 75 %로, 복부 초음파 검사는 각각 68 %, 73 %라 보고되었다⁷. 혈청 PLI 검사법의 민감도와 특이도가 가장 높고 복부 초음파 검사가 췌장염 의심 고양이에서 시행 가능한 유용한 진단법이다^{1,5,7}.

본 증례는 5년령의 Russian blue 종에서 비특이적인 임상증상을 나타냈고, 복부 초음파 검사 결과 췌장염과 병발하는 간담도염, 지방간증이 의심되어 prednisolone의 항염증 용량을 적용하여 양호한 치료 반응을 나타내었다고 판단되었기에 이를 보고하고자 한다.

증 례

병력 및 임상증상

중성화 한 5년령의 수컷 Russian blue가 2주전부터 식욕부진, 활력저하, 최근 2 kg정도의 체중 감소, 저

작곤란을 나타냈으며, 지역병원에서 간수치와 total bilirubin의 상승이 확인되어 정밀 검진을 위해 본 중남대학교 수의과대학 부속 동물병원에 내원하였다.

신체검사 및 혈액학적 검사

FeLV, FLV, HW kit 결과는 음성이었으며, 신체 검사상 구강에서 이상 소견은 확인되지 않았다. 일반 혈액 검사 상에서 platelet이 $2,421 \times 10^3/\mu\text{l}$ ($120 \sim 600 \times 10^3/\mu\text{l}$)로 증가한 소견을 보였다. 혈청 화학 검사에서 ALP가 112 U/L ($16 \sim 71$ U/L), ALT가 114 U/L ($22 \sim 109$ U/L), total bilirubin이 0.5 mg/dl ($0.0 \sim 0.2$ mg/dl), calcium 이 10.6 mg/dl ($7.4 \sim 10.5$ mg/dl), lipase가 1508 IU ($0 \sim 1450$ IU)로 증가되었으며 GGT가 0 U/L 이하로 ($0 \sim 6$ U/L), BUN이 13.6 mg/dl ($17.2 \sim 31.1$ mg/dl)로 감소하였으며, 다른 수치들은 정상이었다.

방사선학적 검사

복부 단순 방사선 촬영 결과(Fig 1), 우측 상복부의 detail 소실이 확인되었고 간의 특이소견은 확인되지 않았다.

초음파 검사

복부 초음파 검사 결과, 간의 에코가 낮인대의 에코보다 높음이 확인되었고, 담낭은 형태가 작고 길

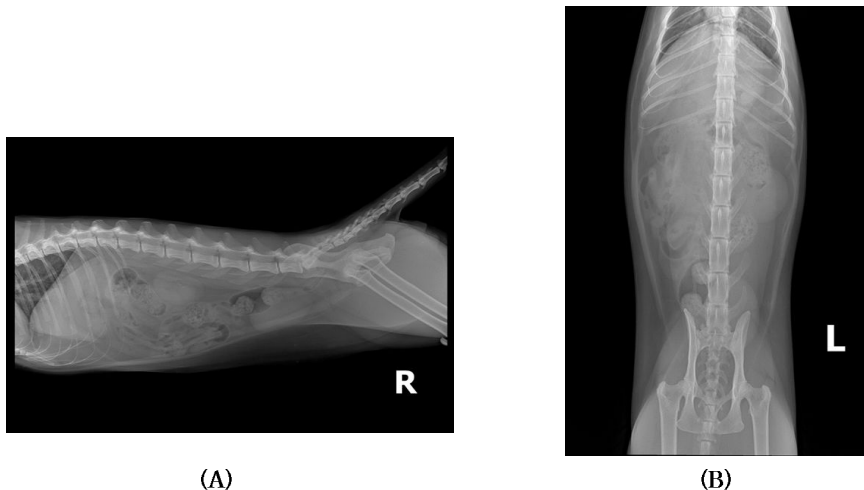


Fig 1. Radiographs of the abdomen. Lateral(A) and ventrodorsal(B) view. Serosal detail loss on the right quadrant of abdomen(arrow).

쭉한 불규칙한 모양이 확인되었고, 십이지장 주위의 음영이 전체적으로 고에코이며, 다른 장기의 복막보다 십이지장 주위의 복막 에코가 상승된 것이 확인되었다(Fig 2).

치료 및 예후

복부 초음파 검사 상에서 십이지장 주위의 음영이 전체적으로 고에코이며, 다른 장기의 복막보다 십이지장 주위의 복막 에코가 상승된 것으로 췌장염을, 간의 에코가 상승된 것으로 보아 간담도염과 지방간증을 잠정진단 하였다. 위의 소견으로 세동염(triaditis)이 의심 되어, prednisolone (프레드니솔론®, 한국파마, 한국)을 항염증 용량 1 mg/kg BID

로 경구투여 하였고, 항생제 cephalexin (팔렉신®, 동화약품, 한국), metronidazole (후라시닐®, 씨제이제일제당, 한국)과 위장관계의 ranitidine (유란탁®, 환인제약, 한국)과 간보호제인 silymarin (시리마린®, 하원제약, 한국), biphenyl-dimethyl-dicarboxylate (피스리바®, 삼진제약, 한국), tachion (타치온®, 동아제약, 한국)을 함께 처방하였다. 장기간 식욕부진과 복부 초음파 검사 상 지방간증이 의심 되어, hepacardio-C (헤파카디오-C®, 케어사이드, 한국)를 처방하였다. 일주일간 경구제 치료 후 활력과 식욕이 개선되었으며, 혈청 화학 검사 결과 간수치가 정상 범위로 돌아왔음이 확인 되었고, 복부 초음파 검사 결과 십이지장 주변의 복막 에코가 낮아짐을 확

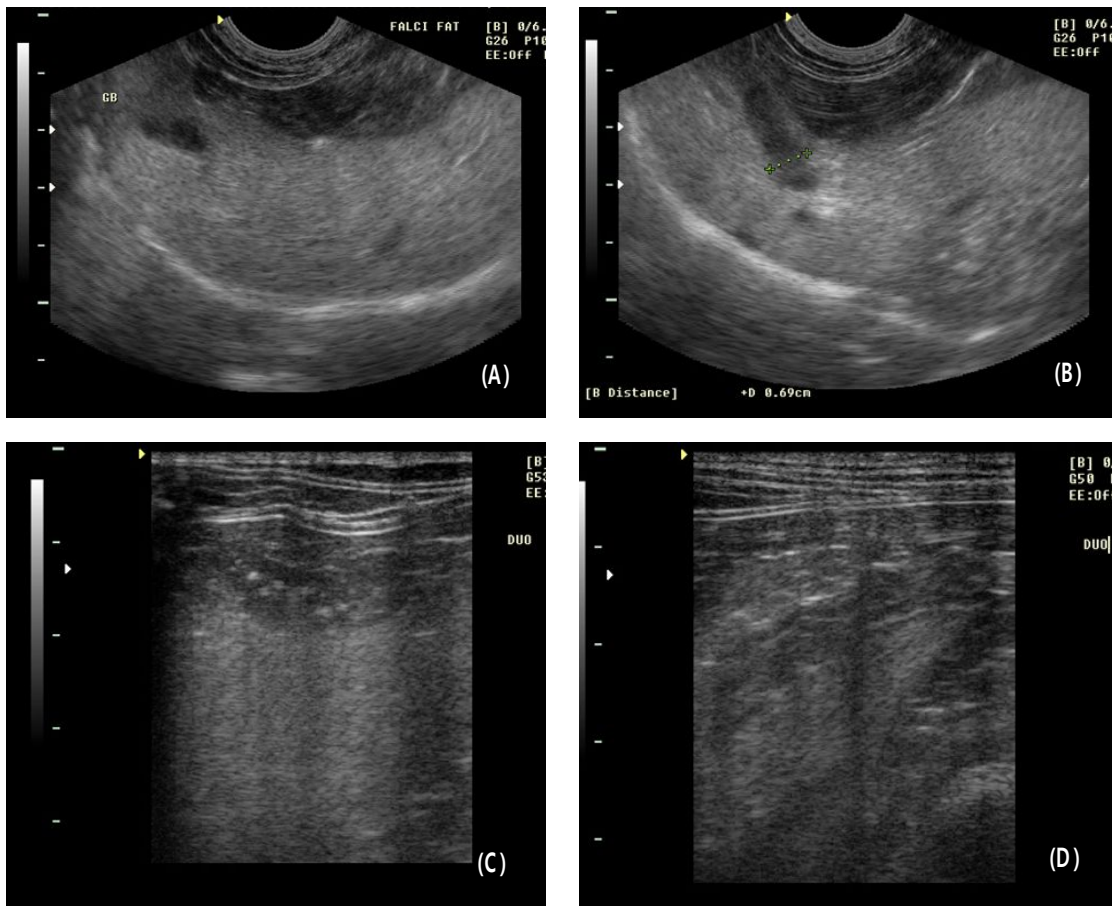


Fig 2. Abdominal ultrasonography. (A) and (B) Images of the liver in a cat with diffuse hyperechogenicity. The liver is markedly hyperechoic to the falciform fat. Small, linear and irregular shape of the gall bladder. (C) and (D) Images of the pancreatic region in a cat with diffuse hyperechogenicity around duodenum.

인하여 췌장염이 호전되었다 판단 prednisolone (프레드니솔론[®], 한국파마, 한국)을 0.7 mg/kg BID 로 처방하였다. 치료 25일째에 prednisolone (프레드니솔론[®], 한국파마, 한국)을 0.5 mg/kg BID 로 처방하였고 계속 양호한 치료반응을 나타내어 치료 35일째에 prednisolone (프레드니솔론[®], 한국파마, 한국)을 0.25 mg/kg BID 로 처방하였다. 치료 42일째에 활력과 식욕이 좋았으며, 혈청 화학 검사 결과 이상 소견은 확인되지 않았고, 췌장염에 대하여 치료 효과를 평가하기 위해 복부 초음파 검사를 실시한 결과 췌장 부위 에코가 감소되었고, 십이지장 주변 복막 에코가 낮아졌으므로 췌장염이 호전된 것을 확인하였다. 환축이 약에 의한 스트레스를 받았으므로 휴약 후 증상이 재발할 경우 재투약 하기로 결정하였다.

고 찰

췌장은 전복축장기이며 소화효소를 분비하는 외분비성 샘파리세포 90 %와 인슐린, 글루카곤 등의 호르몬을 분비하는 내분비성 섬세포 10 %로 구성되어 있다^{2,9,10}. 췌장염은 어떤 원인에 의해 염증상태에 놓이게 되는 질환으로, 만성형과 급성형이 존재하며, 이는 임상증상과 질병의 진행기간으로 감별할 수 없고 조직병리학적으로만 감별 가능하고, 고양이에서는 개와 달리 만성형이 급성형보다 많다^{2,3,8,9}. 만성형은 췌장에서 지속적인 염증반응이 진행되어 영구적인 조직의 변화가 나타나는 것이고 급성형은 가역적인 변화로 췌장염이 해결되면 조직의 변화가 사라지는 것이다^{4,8,9}. 췌장염은 고양이에서 가장 흔한 췌장 질환으로, 최근 연구에 의하면 115마리 부검결과 67 %가 조직병리학적으로 췌장염으로 확인되었고, 이 중 건강한 고양이에서도 45 %가 췌장염이라고 보고되었다⁴. 원인의 90 %가 특발성이고, 담도질환(담도염, 폐색), 염증성장질환, 췌장관 폐색, 허혈, 외상, 유기인제, 고칼슘혈증, 약물, *Toxoplasma gondii*, *Eurytrema procyonis*, *Amphimerus pseudofelineus*, Feline calicivirus, Feline infectious peritonitis virus, Feline parvovirus, Feline herpesvirus가 위험요소이며, 이 중 담도질환과 염증성장질환이 가장 흔하게

발생한다⁹. 임상증상은 췌장염에 따른 전신적인 영향이 나타나며 비특이적이다^{2,3,8,9}. 최근 논문에 의하면 급성, 만성 췌장염에서 활력저하는 100 %, 52 %, 식욕부진은 97 %, 70%, 탈수는 92 %, 52%로 공통적으로 높은 발생률을 나타냈고, 개의 경우 일반적인 임상증상인 구토와 복통은 고양이에서 낮은 발생률이 보고되었다^{8,9}. 본 증례에서는 활력저하와 식욕부진이 임상증상으로 나타났다.

고양이 췌장염은 병력, 신체검사, 일반 임상병리 검사를 통해 의심할 수 있으며 민감도와 특이도가 높은 진단법의 결과를 기초로 진단한다^{8,9}. 일반 임상병리 검사는 비특이적인 변화를 보여 췌장염 진단에 유용하지 않지만, 감별 진단을 배제하고 전신적 합병증에 대해 환축의 상태를 평가하는데 유용하다⁹. 일반 혈액 검사는 정상을 나타내고 혈청 화학 검사에서 ALP, ALT, total bilirubin 증가는 흔히 발생하는 이상으로 감염성간질환 또는 지방간증이 병발했음을 알려주며, 고혈당증은 췌장염에 의한 베타세포의 일시적인 손상 또는 췌장염에 의해 당뇨병이 속발했음을 알려준다⁹. 복부 방사선 검사 상에서 우측 상복부의 선에도 소실과 가스로 확장된 십이지장이 외측으로 변위된 것을 확인 할 수 있다^{9,11}. 복부 방사선 검사는 고양이의 췌장염 진단에 특이적이지 않지만, 다른 질병과 감별 진단에 유용하다^{9,11}. 복부 초음파 검사 상에서 췌장의 종대, 췌장 에코 음영의 변화, 췌장주위 지방 피사에 의한 고에코를 확인할 수 있다^{9,11}. 혈청 아밀리아제와 리파아제의 활성은 대부분 정상범위에 있으므로 고양이에서는 중요하지 않다^{2,3,9}. Trypsin-like immunoreactivity (TLI) 와 pancreatic lipase immunoreactivity(PLI) 는 장기-종특이적 면역분석법으로 활성형 효소와 전구물질을 측정한다^{1,9}. TLI 는 순환하는 트립시노겐 과 트립신에 대한 항체를 측정하고, PLI 는 췌장에서 만들어진 특정 리파아제를 측정한다^{1,9}. 최근 논문에서 췌장염에 대한 비침습적인 진단법 중 혈청 PLI 검사의 민감도와 특이도는 각각 79 %, 80 %로, 혈청 TLI 검사는 각각 28 %, 75 %로, 복부 초음파 검사는 각각 68 %, 73 %라 보고되었다⁷. 혈청 PLI 검사법의 민감도와 특이도가 가장 높지만 Gastrointestinal Laboratory of Texas A&M University 에서만 측정 가능하므로, 복부 초음파 검

사가 췌장염 의심 고양이에서 시행 가능한 유용한 진단법이다^{7,9}. 본 증례에서는 혈청 화학 검사 결과 ALP, ALT, total bilirubin의 증가가 확인되었고, 복부 초음파 검사 결과 췌장염과 간담도염, 지방간증이 진단되었다.

Gastrointestinal Laboratory of Texas A&M University 에서 측정 가능한 Spec fPL[®] 검사법은 검사 결과 3.5 µg/L이하일 경우는 정상범위로 췌장염을 감별하고, 3.6~5.3 µg/L일 경우는 fPL 농도가 증가되어 있는 것으로 췌장염의 가능성이 존재하므로 2주 후 재검사를 지시하고, 5.4 µg/L이상이면 췌장염으로 진단한다⁵. 이런 Spec fPL[®] 검사법과 원리는 같으나 10분 이내로 췌장염 여부를 확인할 수 있는 SNAP[®] fPL[™] 검사법이 출시되었고, 두 검사법은 92~100 %의 높은 일치율을 나타낸다⁵. 향후 간편하며, 민감도 높은 진단 도구인 SNAP[®] fPL[™] 검사법을 사용하면 비특이적인 증상의 고양이 내원 시 췌장염 진단에 유용하게 사용할 수 있을 것이며, 유발 요인과 병발하는 질환을 고려하여 치료를 시행한 후 정기적인 농도 측정으로 치료에 대한 반응을 평가할 수 있을 것이다.

고양이에서는 췌장염, 담도염/간담도염, 염증성장질환 3가지가 함께 병발하는 것을 세동염(triaditis)이라 명명하고 있다^{2,3,12}. 이는 고양이는 개와 달리 췌장관이 십이지장으로 들어가기 전에 총담관과 합쳐져 들어가므로, 장에서 간과 췌장으로의 상행성 감염이 흔하게 일어나기 때문이라 생각되고 있다^{2,3,12}. 한 연구에서는 담도염이 이환된 고양이의 50 %에서 췌장염이 확인되었고, 이 중 39 %는 염증성장질환도 갖고 있음이 보고되었고, 다른 연구에서는 조직학적으로 췌장염이 확인된 고양이의 64 %에서 담도염이 병발함이 보고되었다³. 이처럼 3가지 질병은 함께 병발하는 경우가 많으므로 한 가지라도 의심된다면 3가지를 함께 평가해야 한다^{2,3,12}. 췌장염과 병발하는 담도염/간담도염, 염증성장질환을 갖는 고양이에서 prednisolone의 항염증 용량 1~2 mg/kg 투여와 항생제 투여는 좋은 치료 효과를 나타낸다^{2,3,6,12}. 치료 전 혈청 fPL의 농도를 측정하고, 치료 10일 후 혈청 fPL농도를 재평가하면 치료에 대한 반응을 평가할 수 있는데, 임상증상의 개선 또는 농도의 감소가 확인되면 치료를 계속 실시

하고 확인되지 않으면 치료를 중단하고 다른 치료법을 실시한다³. 본 증례에서는 prednisolone을 통한 항염증 치료 결과 췌장염이 호전되었고, 임상증상 개선 효과가 나타났다.

비특이적인 증상의 고양이 내원 시 SNAP[®] fPL[™] 검사법을 통해 췌장염을 간편하게 진단한다면 다른 병발하는 담도염/간담도염과 염증성장질환의 존재를 의심하고 이에 대한 검사와 prednisolone을 통한 항염증 치료에 대해 고려해보아야 할 것이다.

결론

식욕부진, 활력저하, 체중 감소 등 비특이적인 임상증상을 나타낸 증성화 한 5년령의 수컷 Russian blue가 본 충남대학교 수의과대학 부속 동물병원에 내원하여, 혈청 화학 검사 결과 ALP, ALT, total bilirubin 증가를 확인, 복부 초음파 검사 결과 췌장염 과 간담도염, 지방간증이 진단되어 prednisolone을 통한 항염증 치료 결과 췌장염이 호전되었고, 임상증상 개선 효과를 나타낸 예후가 좋은 증례이다.

참고문헌

1. Gerhardt A, Stenier JM, Williams DA et al. Comparison of the sensitivity of different diagnostic tests for pancreatitis in cats. *J Vet Intern Med* 2001; 15:329-333.
2. Chandler EA, Gaskell CJ, Gaskell RM. *Feline medicine and therapeutics*. 3rd ed. British Small Anim Vet Assoc 2007;435-436.
3. Norsworthy GD. *The feline patient*. 4th ed. Iowa: Blackwell publishing, 2011;377-381.
4. DeCock HEV, Forman MA, Farver TB et al. Prevalence and histopathologic characteristics of pancreatitis in cats. *Vet Patho* 2007; 44:39-49.
5. IDEXX SNAP[®] fPL[™] Test : Reference Laboratory Accuracy Pet-side
6. Bonagura JD, Twedt DC. *Kirk's current*

- veterinary therapy. 14th ed. St. Louis: Saunders Elsevier, 2009;538-539.
7. Forman MA, Marks SL, DeCock HEV et al. Evaluation of serum feline pancreatic lipase immunoreactivity and helical computed tomography versus conventional testing for the diagnosis of feline pancreatitis. *J Vet Interna Med* 2004; 18:807-815.
 8. Xenoulis PG, Suchodolski JS, Steiner JM. Chronic pancreatitis in dogs and cats. *Compend Contin Educ Vet* 2008; 30:166-180.
 9. Xenoulis PG, Steiner JM. Current concepts in feline pancreatitis. *Topic Comp Anim Med* 2008; 23:185-192.
 10. Nelson RW, Couto CG. *Small animal internal medicine*. 4th ed. St. Louis: Mosby Elsevier, 2009;579-580.
 11. O'Brien R, Barr F. *BSAVA Manual of canine and feline abdominal imaging*.: British Small Anim Vet Assoc 2009;161-163.
 12. Warman S, Harvey A. Feline pancreatitis current concepts and treatment guidelines. *Comp Anim Prac* 2007;470-477.